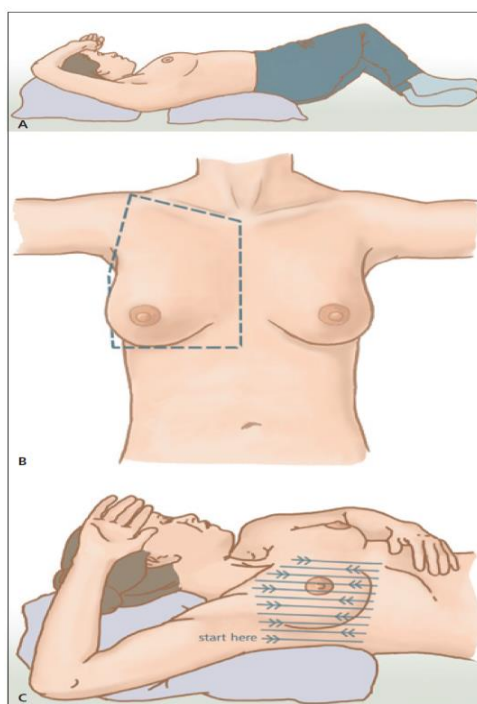


معاینه بالینی پستان (Clinical Breast Exam, CBE)

معاینه ی پستان یک بخش مهم از معاینات بالینی را تشکیل می دهد. معمولاً برای این معاینات، بیماران به ماما یا پزشک زن ارجاع داده می شوند. به دلیل ارتباط بین تشخیص زود هنگام بیماری و نتایج درمانی قابل توجه آن، هر ماما یا پزشکی باید وظیفه ی انجام معاینات مربوطه و بررسی های تشخیصی لازم را در مراحل اولیه کشف یافته ی غیرطبیعی به عهده گیرد. خود زنان نیز باید جهت خود آزمایی پستان ها آموزش دیده و اقدام کنند. به کمک خود آزمایی می توان امکان شناسایی هر چه زودتر سرطان پستان و اخذ بهترین تصمیم درمانی را فراهم آورد. گرچه سرطان پستان در مردان نادر است ولی در صورت وجود هر نوع ضایعه ی یک طرفه، باید همانند زنان مورد بررسی قرار گیرند.

یک معاینه بالینی، به تنهایی نمی تواند بدخیمی را رد کند. روزهای ۵ تا ۷ سیکل قاعدگی، بهترین دوران برای انجام معاینه ی پستان است. معاینه بالینی پستان باید شامل مشاهده پستان ها، بررسی گره های لنفاوی و لمس بافت پستان باشد.



شکل (۱)

در مشاهده پستان، به اندازه، شکل، رنگ، حاشیه ها، جهت پستان ها و نوک پستان ها توجه نمایید. وجود یک سری مشخصات ویژه در همراهی با ضایعات و توده های قابل لمس پستان شک به بدخیمی را بالا می برند:

- تغییر در شکل، کشیدگی و عدم قرینگی پستان ها (مانند بزرگی پستان)
- تغییرات پوستی (مانند پوست پرتقالی، قرمزی، پوسته پوسته شدن، زخم های سفت، نامنظم و ثابت)
- تغییرات نوک پستان (مانند پوسته پوسته شدن یا فرورفتگی نوک پستان)
- ترشح نوک پستان (به ویژه اگر از یک پستان باشد، در آن پستان از یک مجرا باشد، خود به خودی و ادامه دار باشد، در هنگام معاینه ترشح وجود داشته باشد و از نوع سروزی یا خونی باشد)

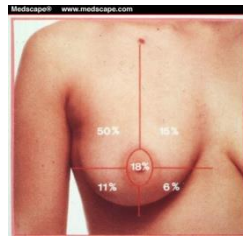
سپس برای لمس پستان و غدد لنفاوی، از بیمار بخواهید به پشت بخوابد و کمی به طرف ران سمت مخالف معاینه بچرخد و دست سمت معاینه را بر روی پیشانی قرار دهد. برای راحتی بیمار می توانید یک بالش یا حوله زیر شانه یا کمر بیمار قرار دهید. کل بافت پستان و غدد لنفاوی زیر بغل باید مورد بررسی قرار گیرد. به طوری که در بالا ترقوه، در وسط تا میداسترونوم، از پهلو تا خط وسط زیر بغل (میدآگزیلاری) و بخش تحتانی پستان را دربر بگیرد. الگوی معاینه باید منظم باشد و برای اطمینان از پوشش کل بافت پستان از الگوی نوار عمودی استفاده شود (شکل ۱).

در معاینه بالینی پستان، جهت بررسی منظم و دقیق باید سه جزء اختصاصی را مدنظر قرار داد.

۱. زمان صرف شده برای انجام معاینه
۲. الگوی مورد استفاده برای جستجو
۳. استفاده از تکنیک انگشت در لمس

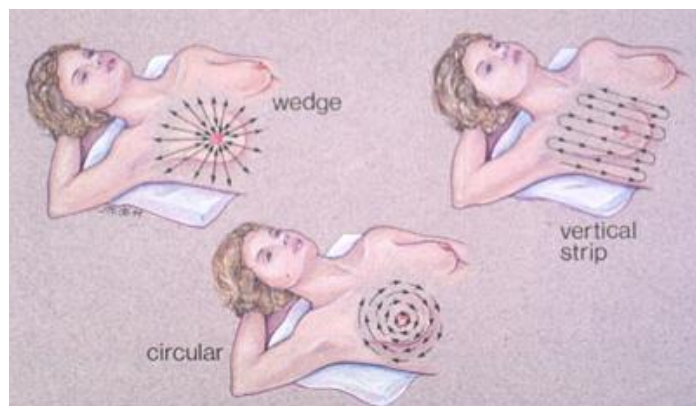
زمان صرف شده برای معاینه پستان یکی از پیشگویی کننده های حساسیت CBE است. مطالعات نشان داده است صرف ۲ دقیقه زمان برای معاینه پستان، حساسیت CBE را بهبود می بخشد. معاینه کننده حین ارزیابی پستان می تواند به فرد آموزش های لازم در مورد خود مراقبتی و خود آزمایی پستان را بدهد. یکی از شایع ترین دلایل زنان برای عدم خود آزمایی پستان، عدم توانایی آن ها در تفسیر ندول های فیزیولوژیک است. آموزش به بیمار حین معاینه بالینی میزان پایبندی فرد به انجام خود آزمایی پستان (Self-Breast Exam) را بهبود می دهد.

دومین جزء مهم در معاینه بالینی پستان، الگوی جستجوی مورد استفاده برای یافتن موارد غیر طبیعی است. استفاده از یک الگوی منظم جستجو که تمام بافت پستان را پوشش دهد، حساسیت معاینه بالینی پستان را افزایش می دهد. لازم به ذکر است که بافت پستان بطور مساوی در سراسر قفسه سینه توزیع نشده است. ۵۰٪ بافت پستان در ربع فوقانی خارجی و حدود ۲۰٪ آن زیر آرنول پستان تجمع یافته است.



شکل (۲)

سه الگوی جستجو در شکل (۳) نشان داده شده است. الگوی اول روش شعاعی است. معاینه بطور شعاعی از حاشیه به سمت نوک پستان انجام می گیرد. الگوی دوم روش دایره ای است که در آن پستان در دایره های متحدالمرکز بزرگتر یا کوچکتر بررسی می شود. محدودیت این الگو این است که معمولاً بافت زیر آرنول که ۲۰ درصد بافت پستان را تشکیل می دهد معاینه نمی شود. در این دو روش ممکن است قسمت هایی از پستان معاینه نگردد. سومین الگوی جستجو الگوی نوار عمودی است که در مقایسه با دو الگوی قبلی حساسیت این تست را بالا می برد. در این الگو پستان با نوارهای عمودی که باهم تداخل دارند مورد بررسی قرار می دهد. الگوی نوار عمودی از جهت اینکه تمام بافت پستان را مورد بررسی قرار می دهد اطمینان بیشتری به ما می دهد.



شکل (۳)

سومین جزء در معاینه بالینی استفاده از تکنیک انگشت است که در آن انگشت ۲، ۳ و ۴ در کنار هم استفاده می شود. معاینه در هر ناحیه با فشار ملایم سپس متوسط و عمیق قبل از حرکت به ناحیه بعدی انجام می شود.